

Congresso Internazionale
**LA RICOSTRUZIONE
DELL'ANCA**

Genova,
Sala del Maggior Consiglio
di Palazzo Ducale,
21-23 ottobre 2010

Presidente
Francesco Franchin

Presidente Onorario
Francesco Pipino

Programma Preliminare

Il conflitto femoro-acetabolare

C'E' ANCORA SPAZIO
PER LA CHIRURGIA
APERTA?

*E. Sabetta, **R. Ganz

* *Direttore Struttura Complessa
Ortopedia e Traumatologia
Arcispedale S. Maria Nuova
Reggio Emilia*

** *Professor and Chairman Emeritus
Orthopaedic Department
University of Bern, Switzerland*

....FAI treatment might become a mainstay in joint-preserving treatment of the hip similar to that of hip dysplasia.



R. Ganz et al. *The Etiology of Osteoarthritis of the Hip An Integrated Mechanical Concept*
Clin Orthop Relat Res 2008

to my friend
E. Ganz
& co-simplicity 4 R. Ganz et al.



Gruppo Italiano di Chirurgia Conservativa dell'Anca

Soci Fondatori

- [Reinhold Ganz](#), Bema [CH]
- [Francesco Maria Benazzo](#), Pavia
- [Antonio Campacci](#), Negrar (VR)
- [Antonio Capone](#), Cagliari
- [Guido Grappiolo](#), Pietra Ligure (SV)
- [Michael Leunig](#), Zurigo [CH]
- [Alessandro Massé](#), Orbassano (TO)
- [Mauro Monesi](#), Cesena
- [Ettore Sabetta](#), Reggio Emilia
- [Luigino Turchetto](#), Portogruaro (VE)

Seleziona un nome, oppure visualizza la [mappa geografica](#) dei soci.

© 2008 G.I.C.C.A.
Tutti i diritti riservati

G.I.C.C.A.

Il Gruppo Italiano di Chirurgia Conservativa dell'Anca nasce nel 2007 su iniziativa del Prof. Reinhold Ganz

Sezioni

[Chi Siamo](#)
[Presentazione](#)
[Education](#)
[Contattaci](#)
[Forum G.I.C.C.A.](#)

Link Esterni

[Prof. R. Ganz](#)

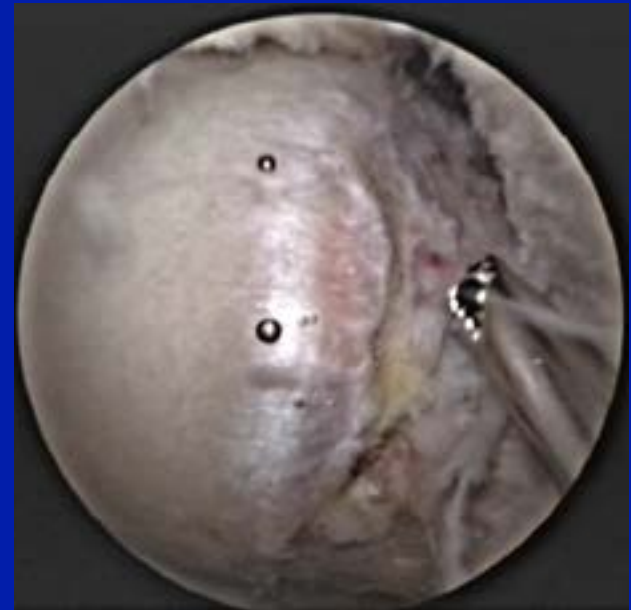
CONFLITTO FEMORO-ACETABOLARE (F.A.I.)

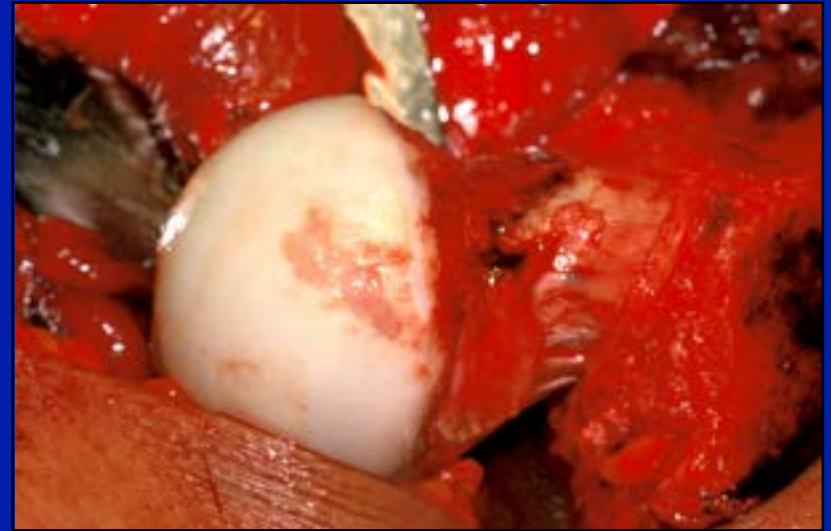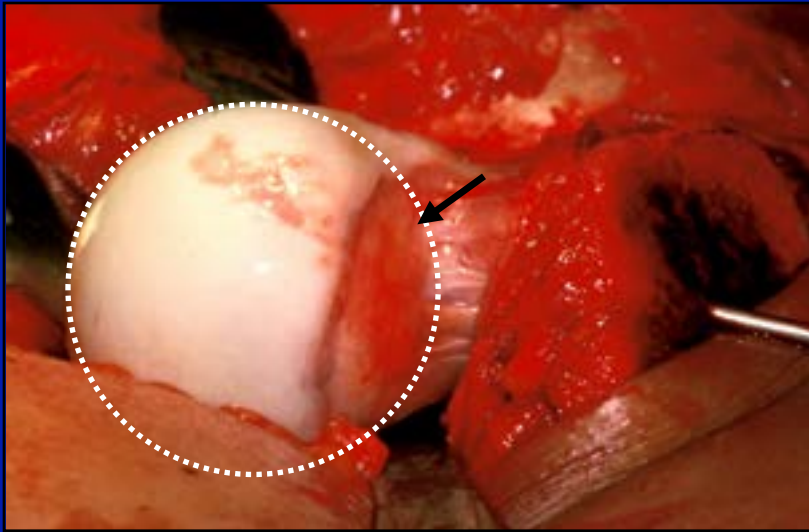
- Intra-articolare
 - ◆ *Isolato*
 - ◆ *Associato a deformità articolare*
- Intra-extrarticolare

F.A.I. INTRARTICOLARE ISOLATO

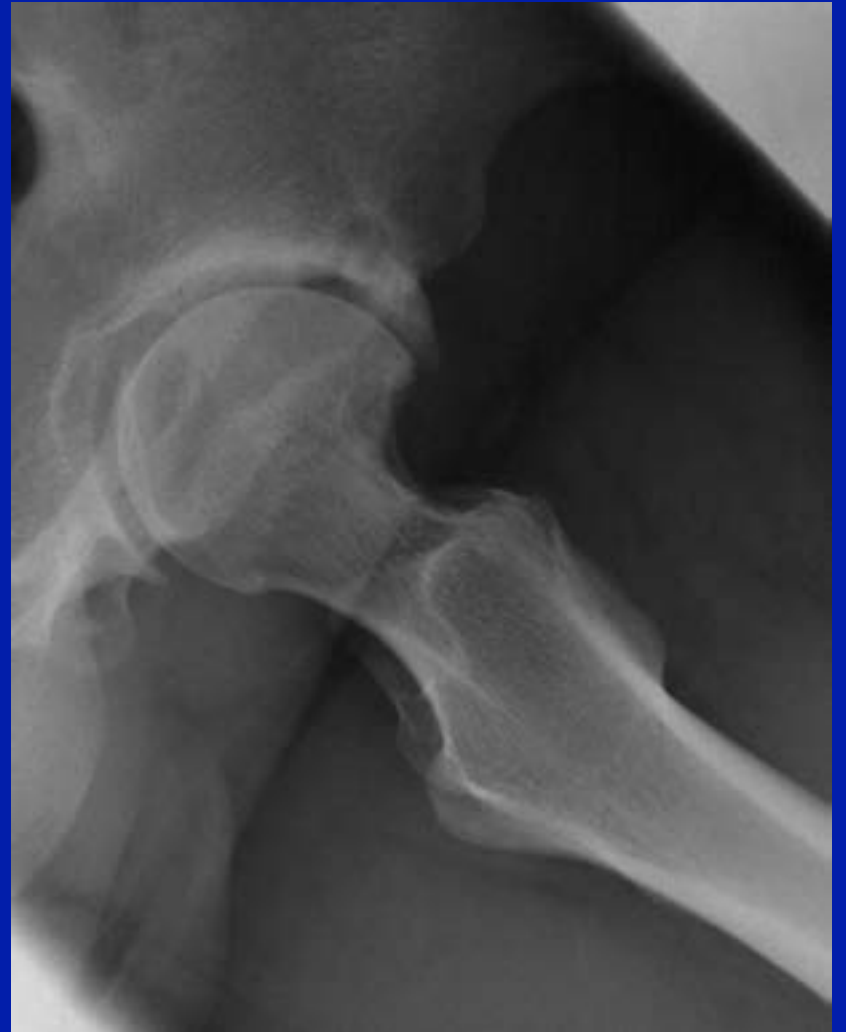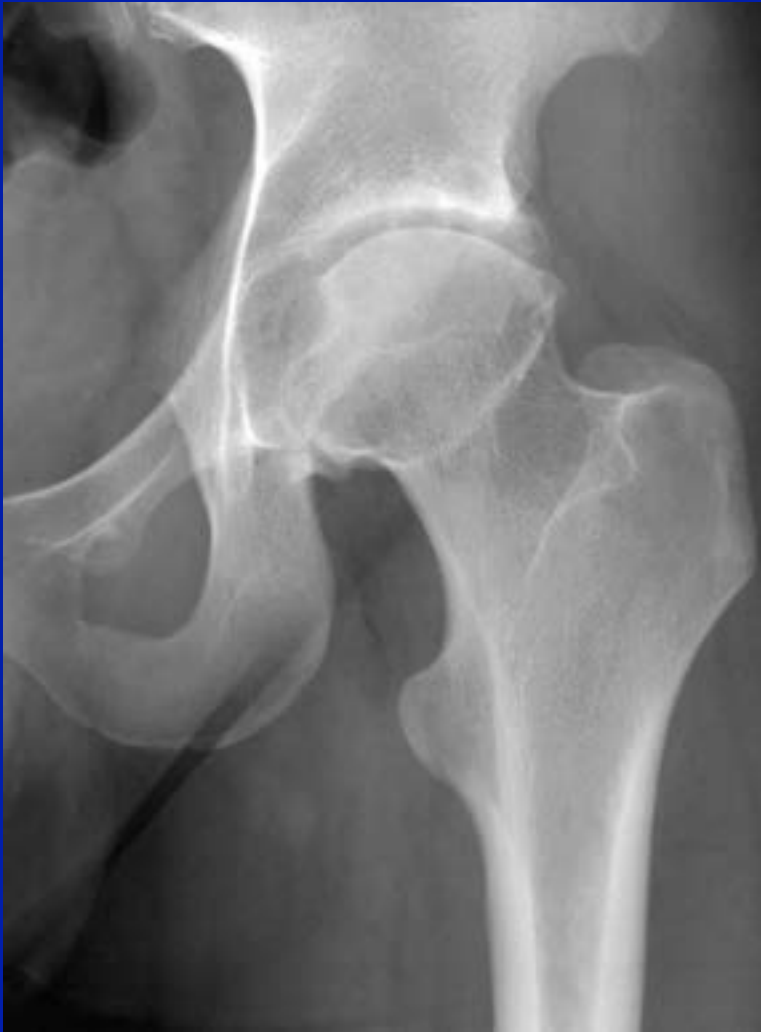È l'artroscopia il golden standard?

- Tecnica difficile
- Intervento di lunga durata
- Tecnica operatore dipendente
- Tecnica costosa





- Lesione condrale epifisaria
- CAM residuo



F.A.I. INTRARTICOLARE ISOLATO

È “aperto” il golden standard?

- Mini-open anteriore
- Lussazione chirurgica dell'anca

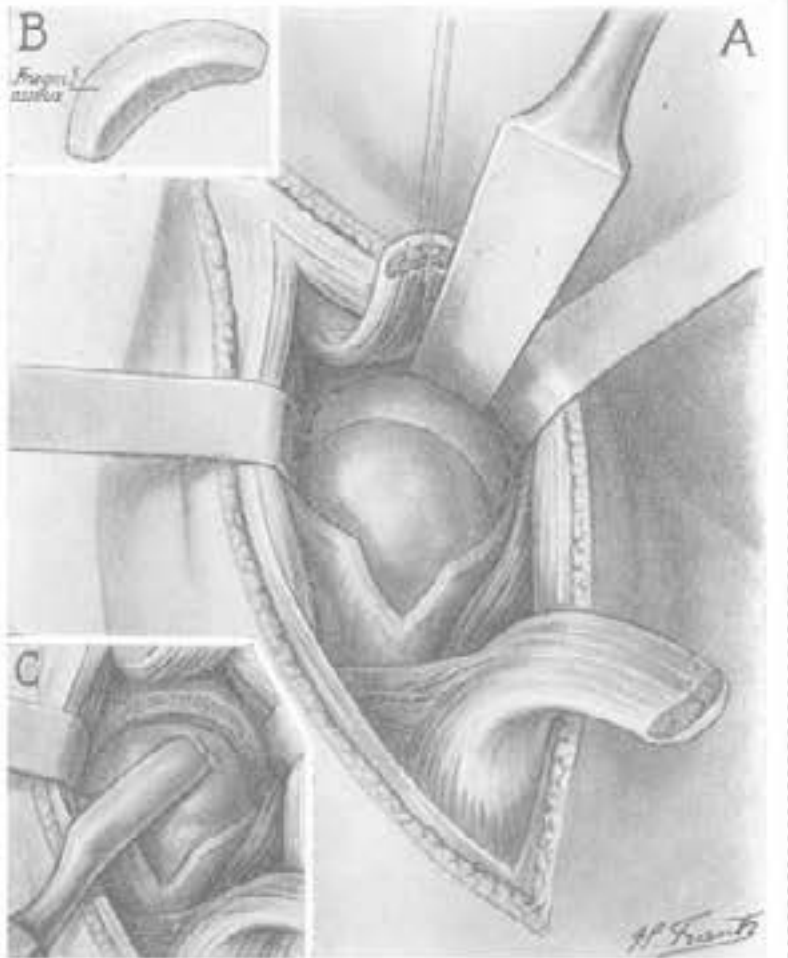
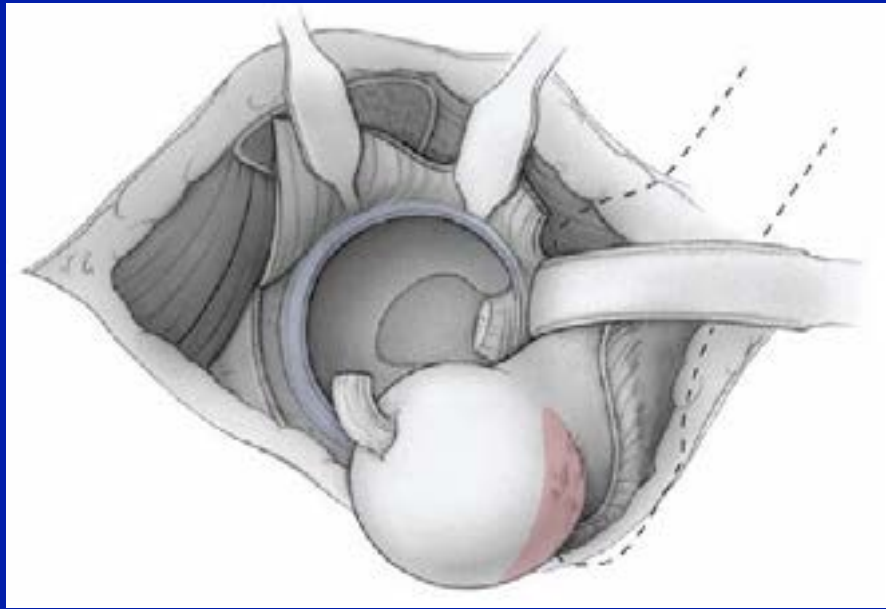
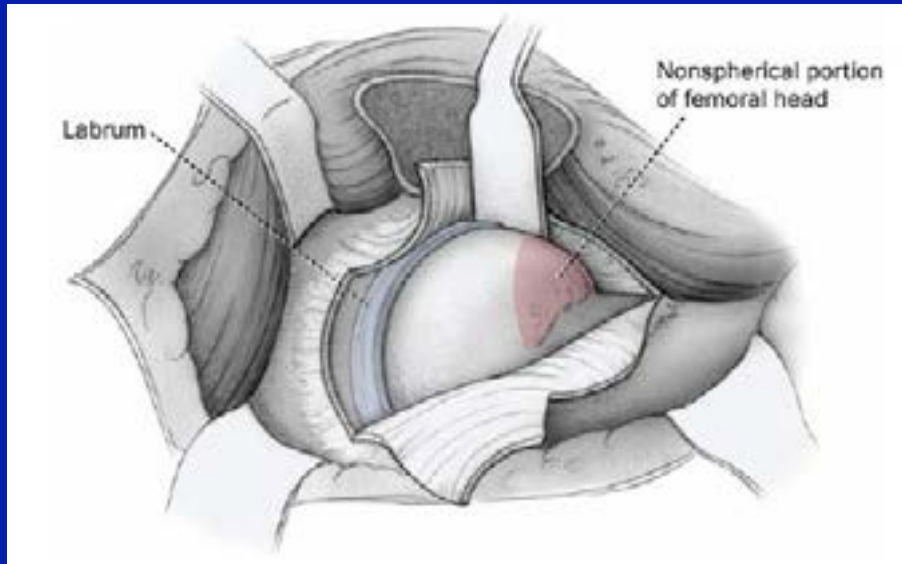
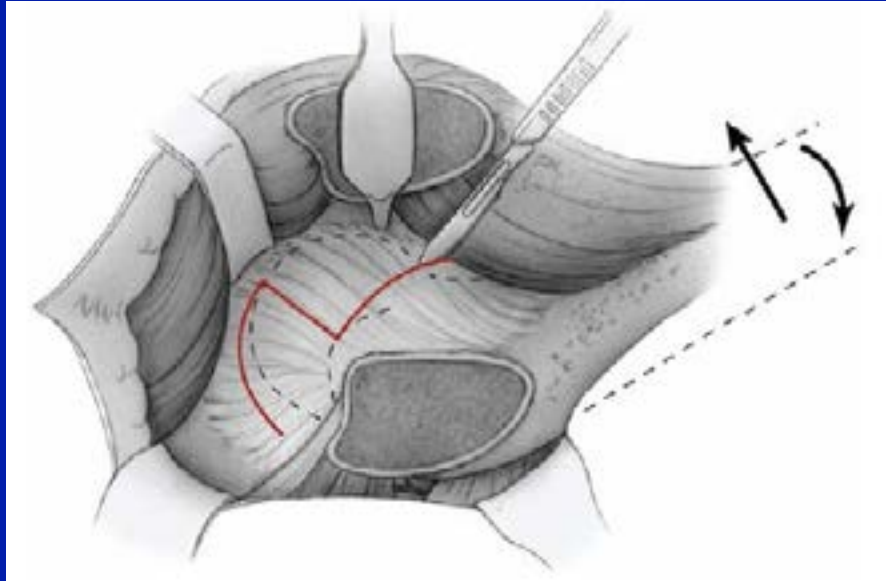
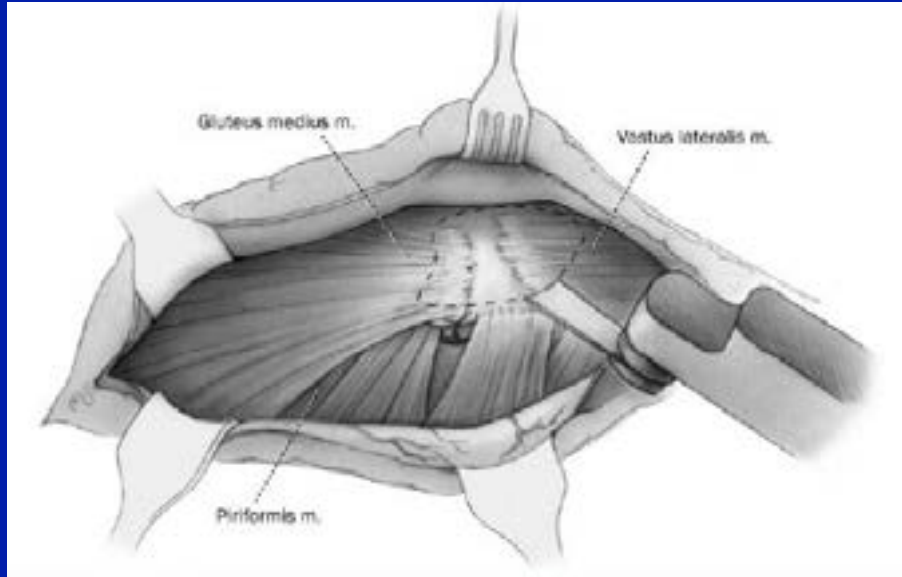


Fig. 3. - Ouverture et ablation partielle de la capsule. Section de la partie antéro-interne du rebord cotyloïdien (figurée en B). Modelage de la cavité et de la tête (C).

- Si può trattare solo la patologia anteriore
- No accesso alla cavità articolare

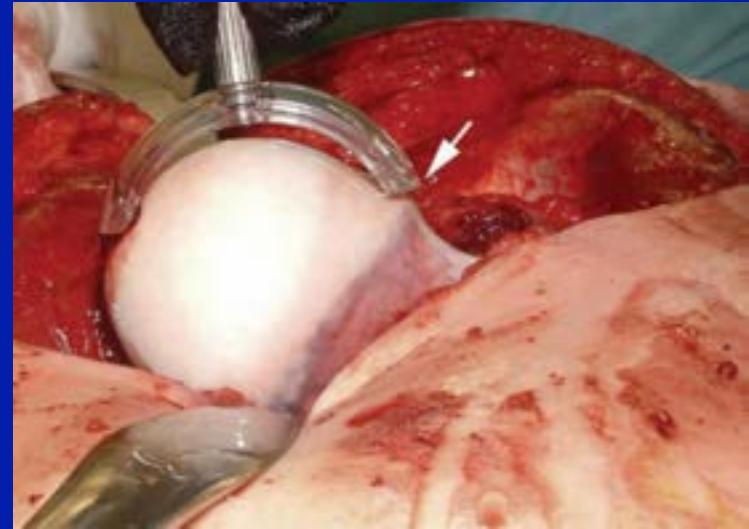
13. Smith-Petersen MN. Treatment of malum coxae senilis, old slipped upper femoral epiphysis, intrapelvic protrusion of the acetabulum, and coxa plana by means of acetabuloplasty. *J Bone Joint Surg Am.* 1936;18:869–880.



F.A.I. INTRARTICOLARE ISOLATO

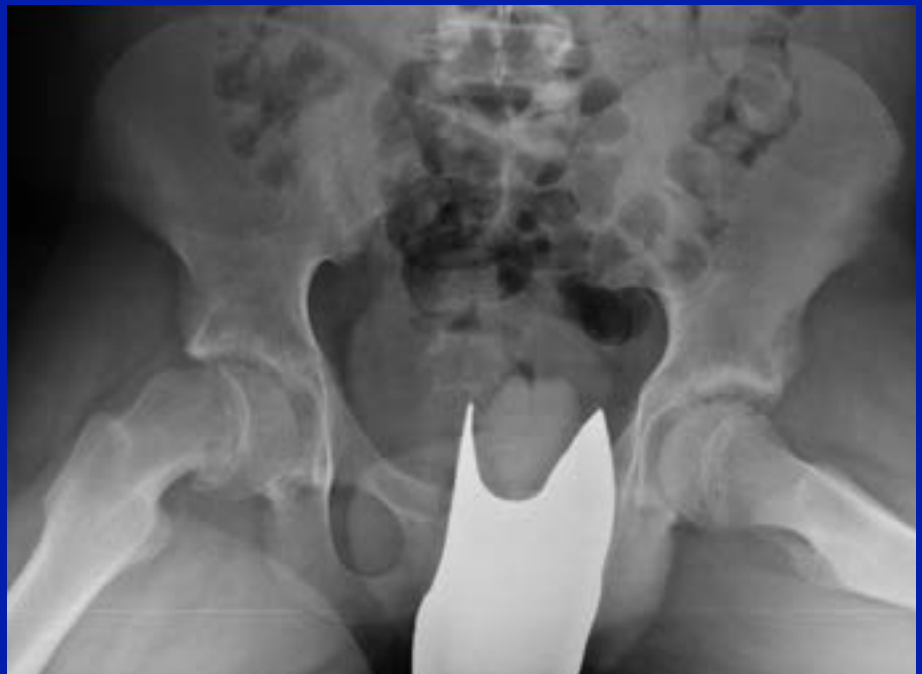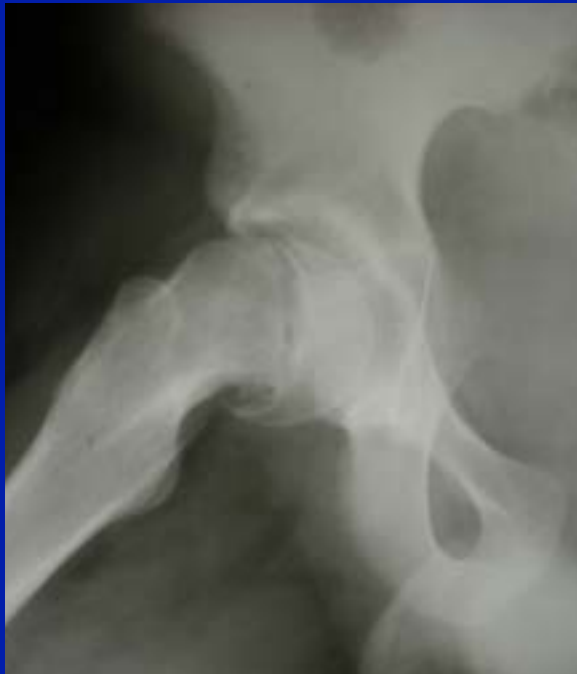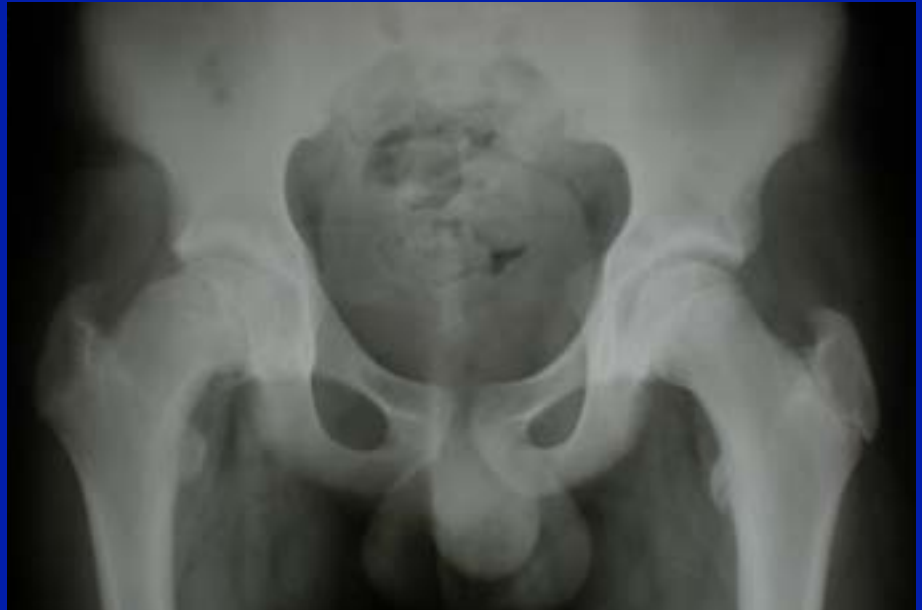È “aperto” il golden standard?

- Tecnica ripetibile (rischi?)
- Durata dell'intervento ragionevole anche per i casi complessi
- Ossificazioni

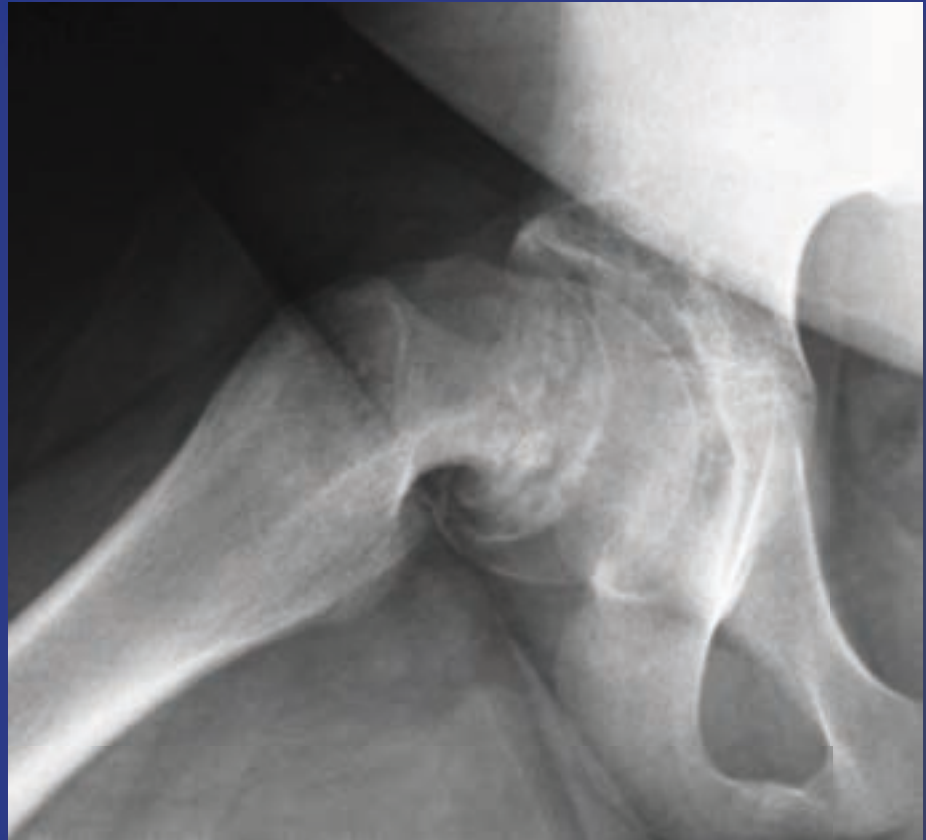

F.A.I. + DEFORMITA' INTRA-ARTICOLARE

Ragazzo 13 aa

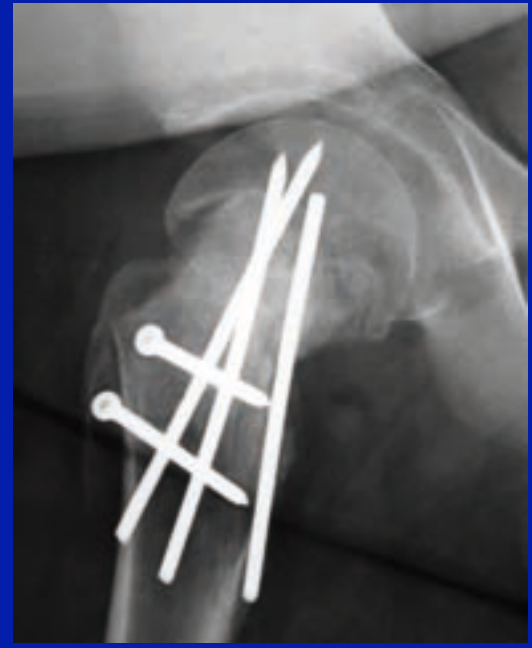
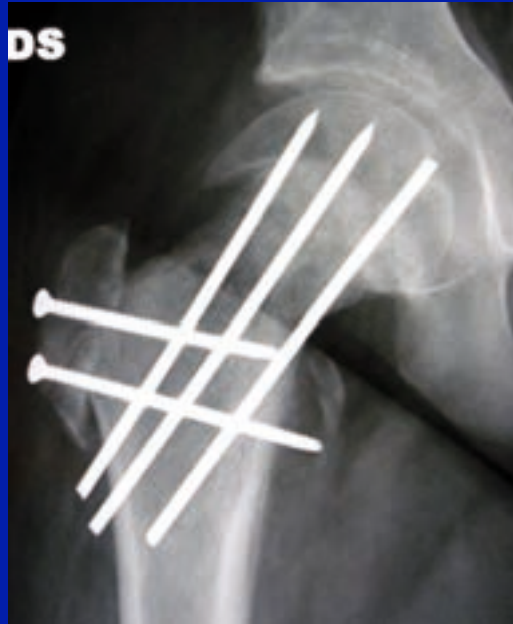
Ragazzo 14 aa

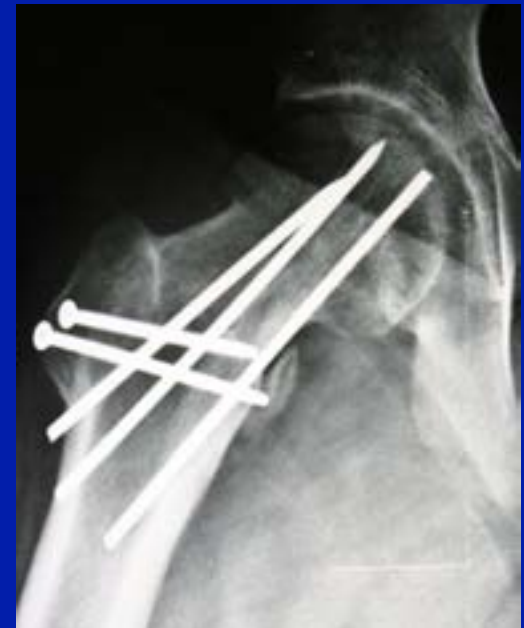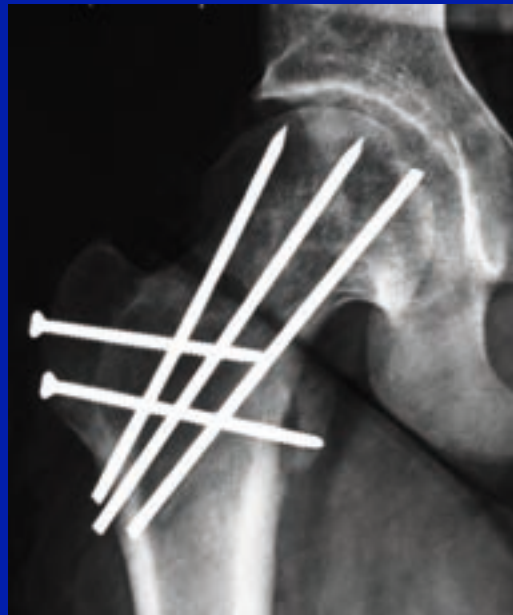


Cortesia
Dott. Turchetto

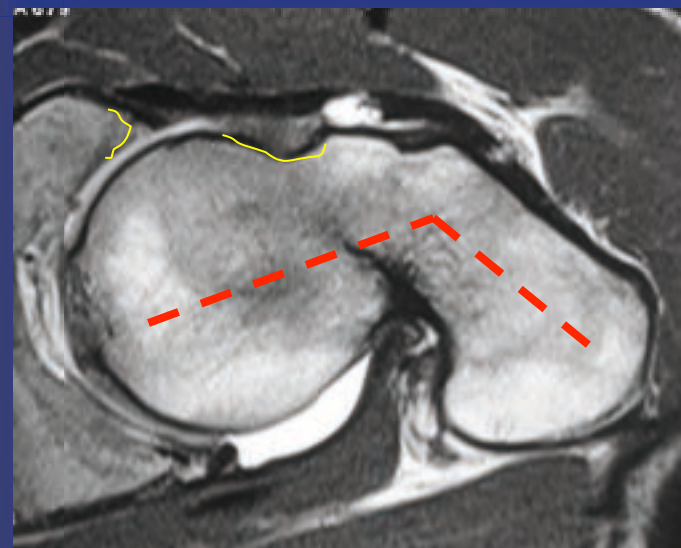
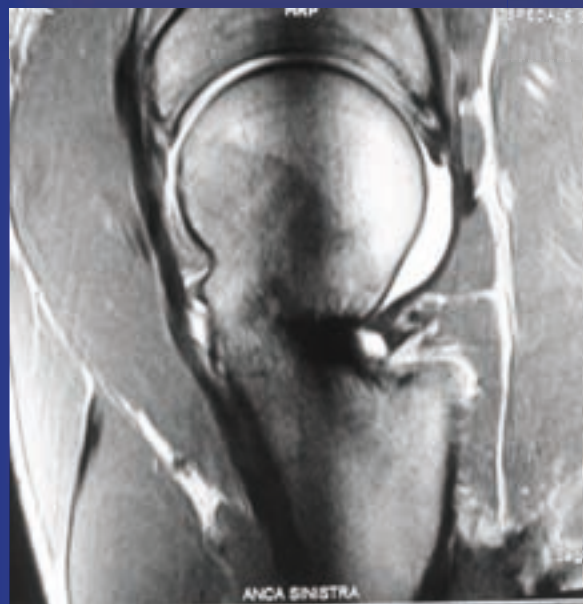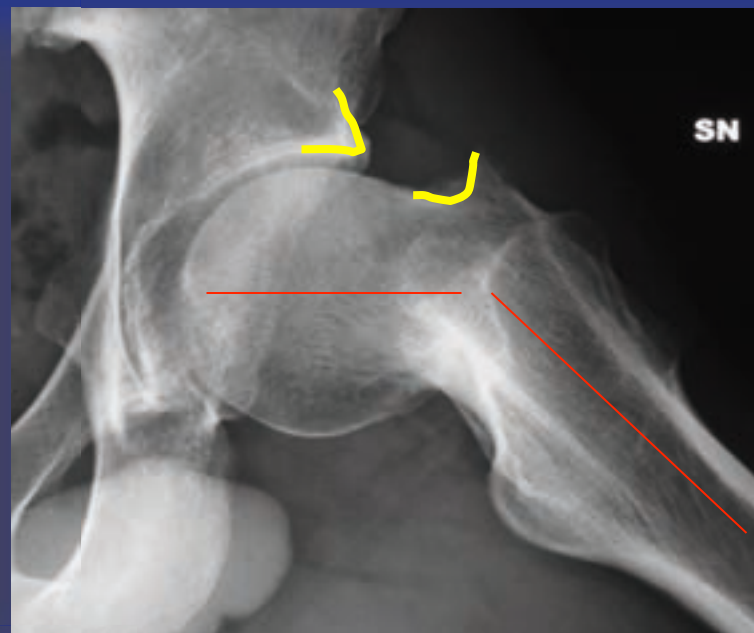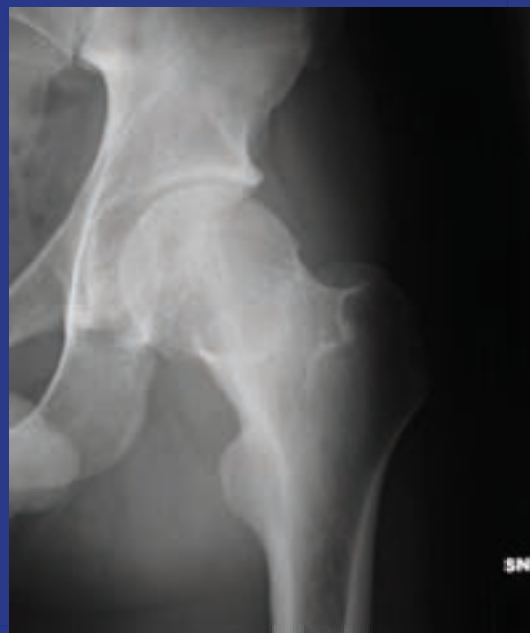
3 settimane
post-op



1 anno
post-op

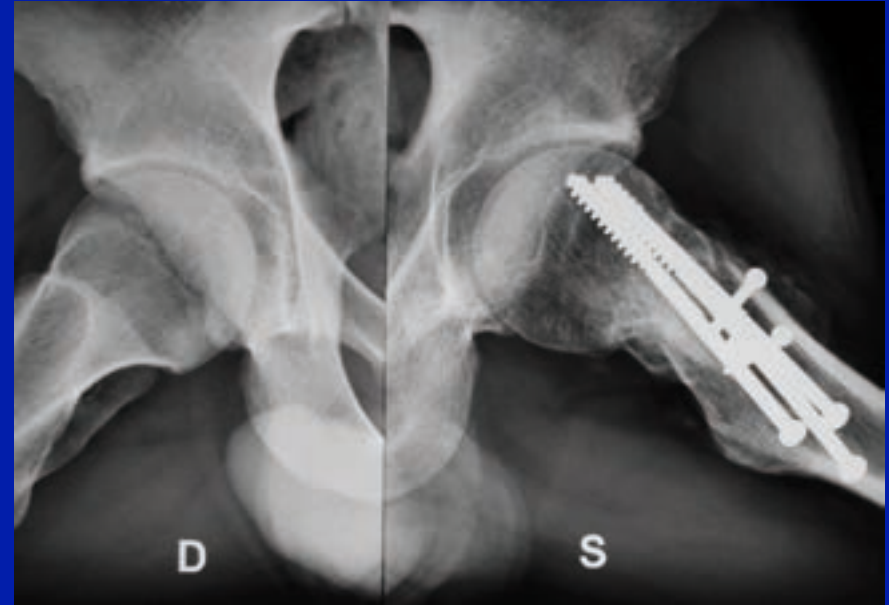
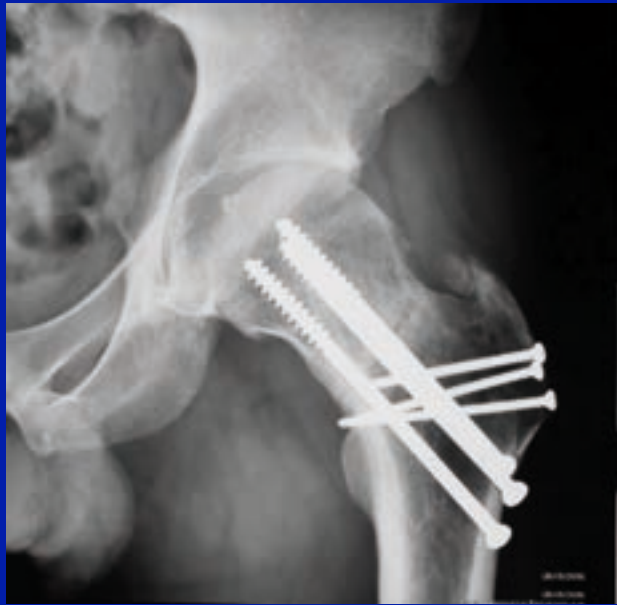

Uomo 26 aa
Malunion

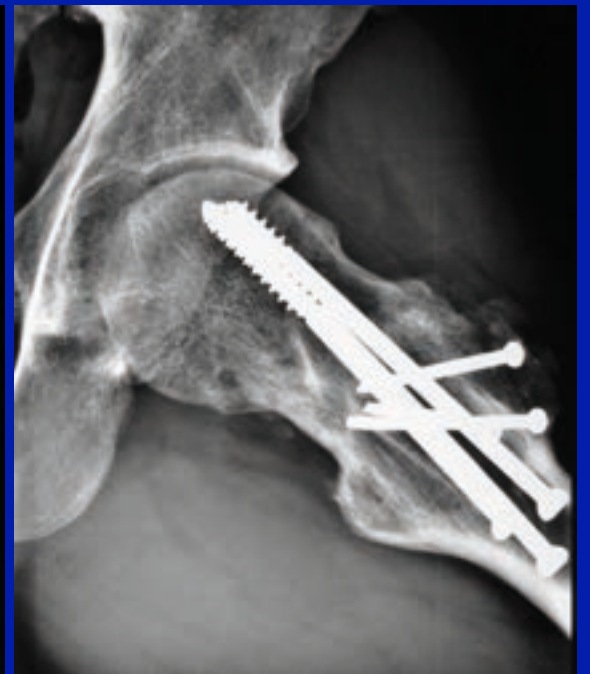
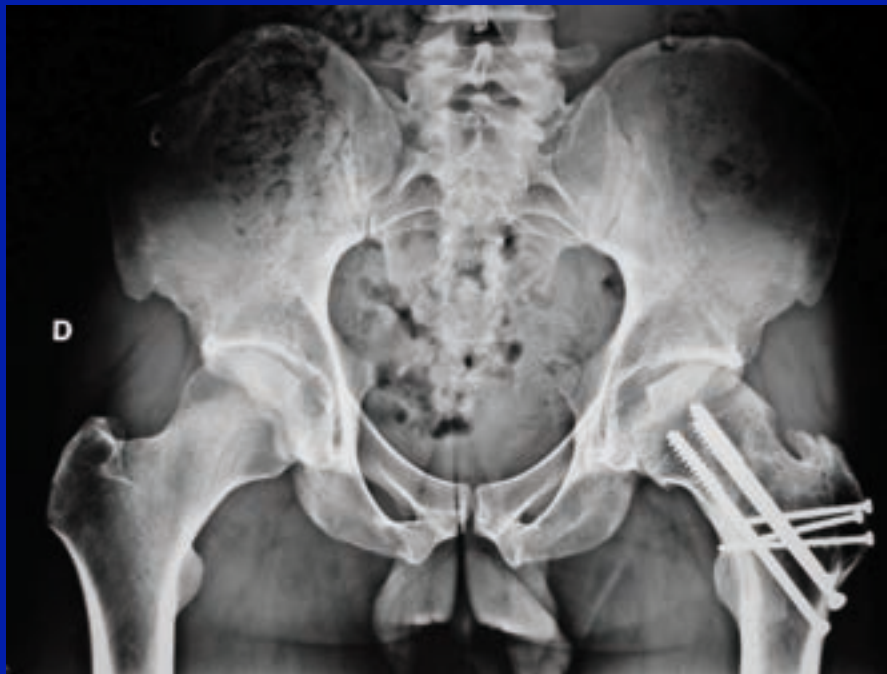

Cortesia
Dott. Turchetto

3 m.
post-op

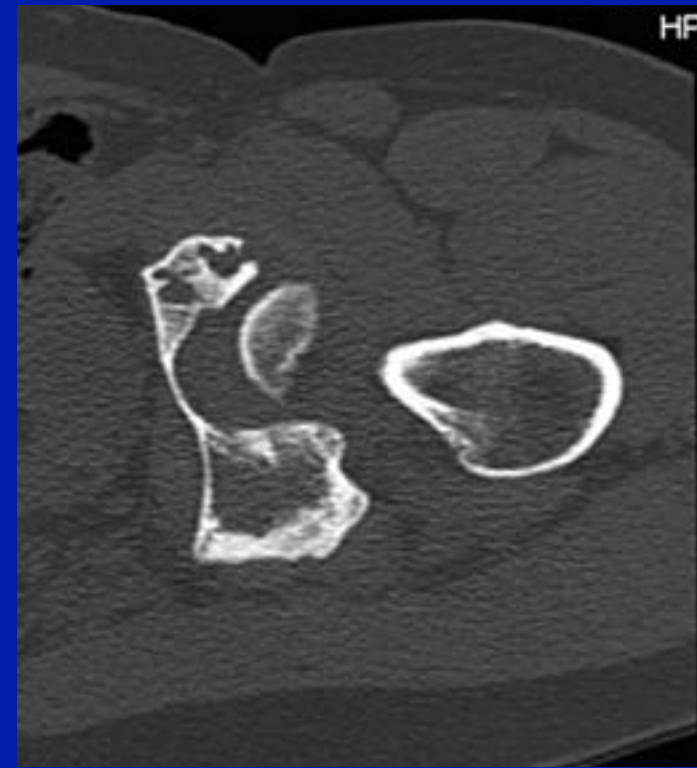
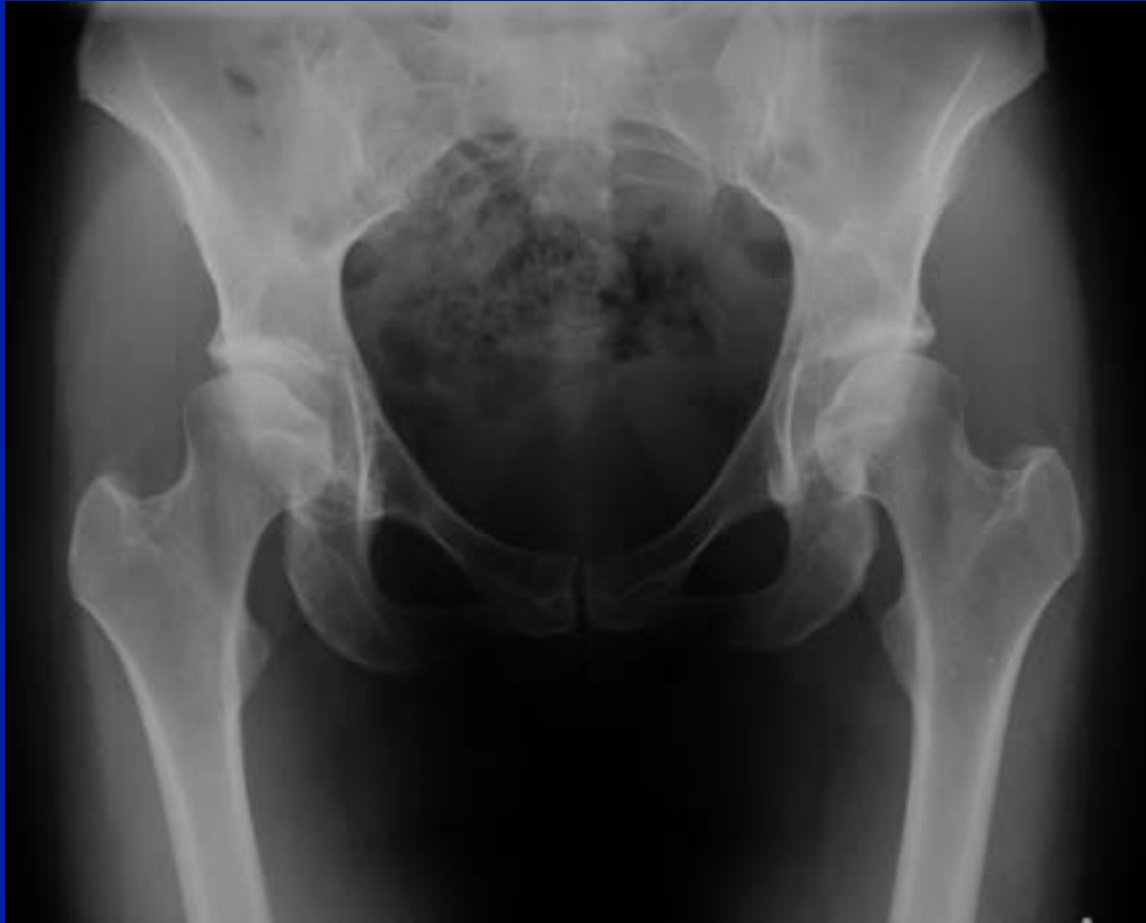

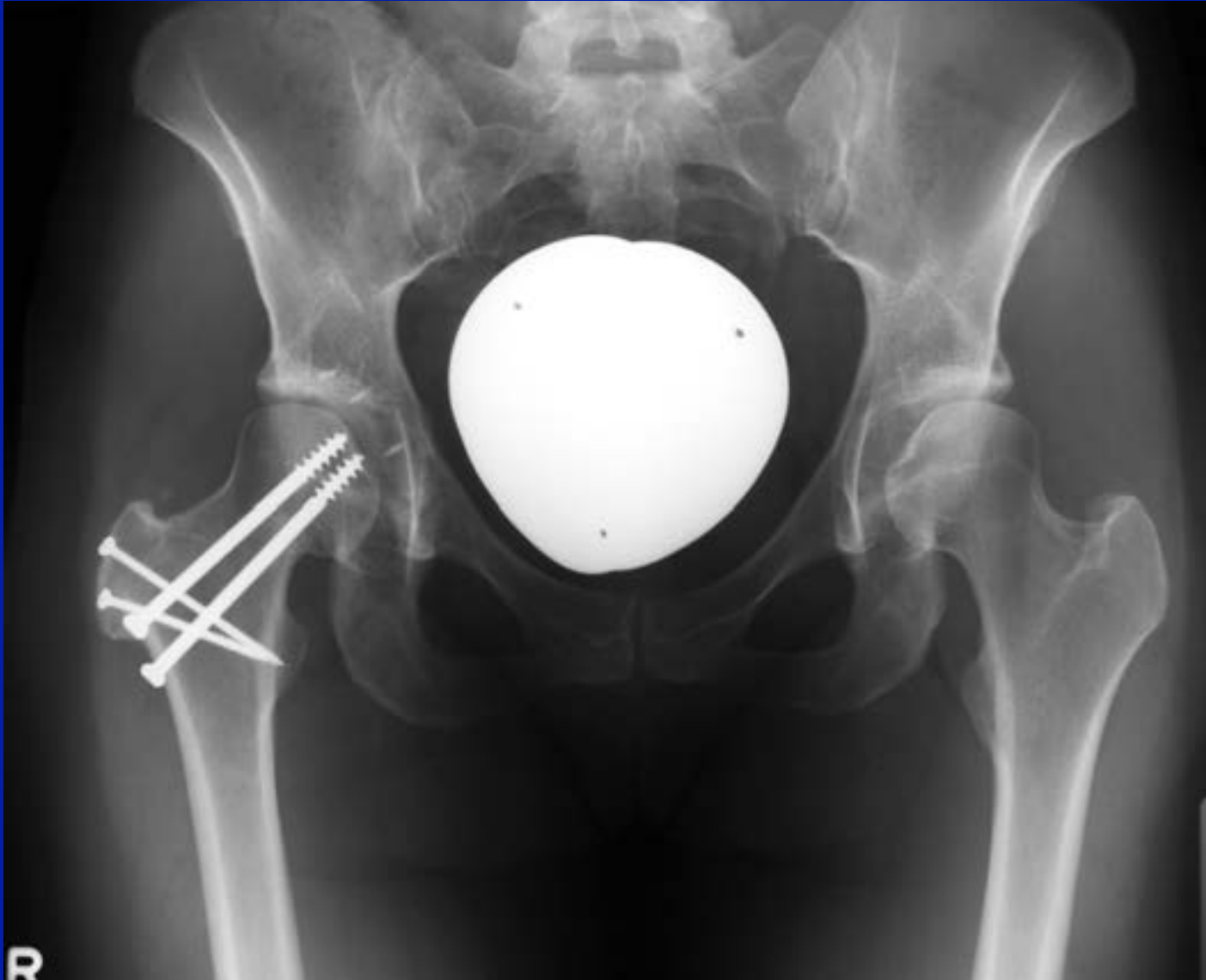15 m.
post-op

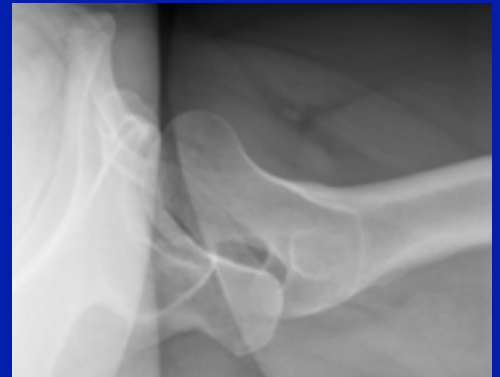
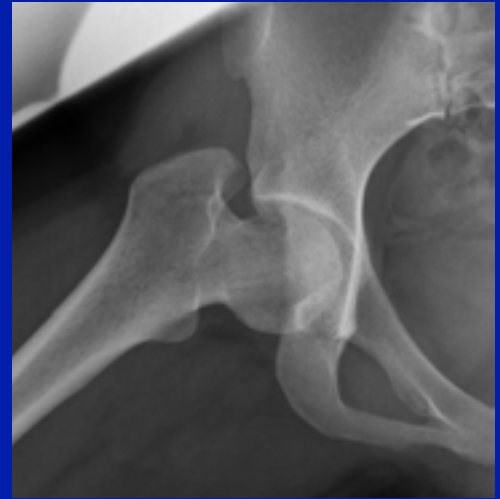
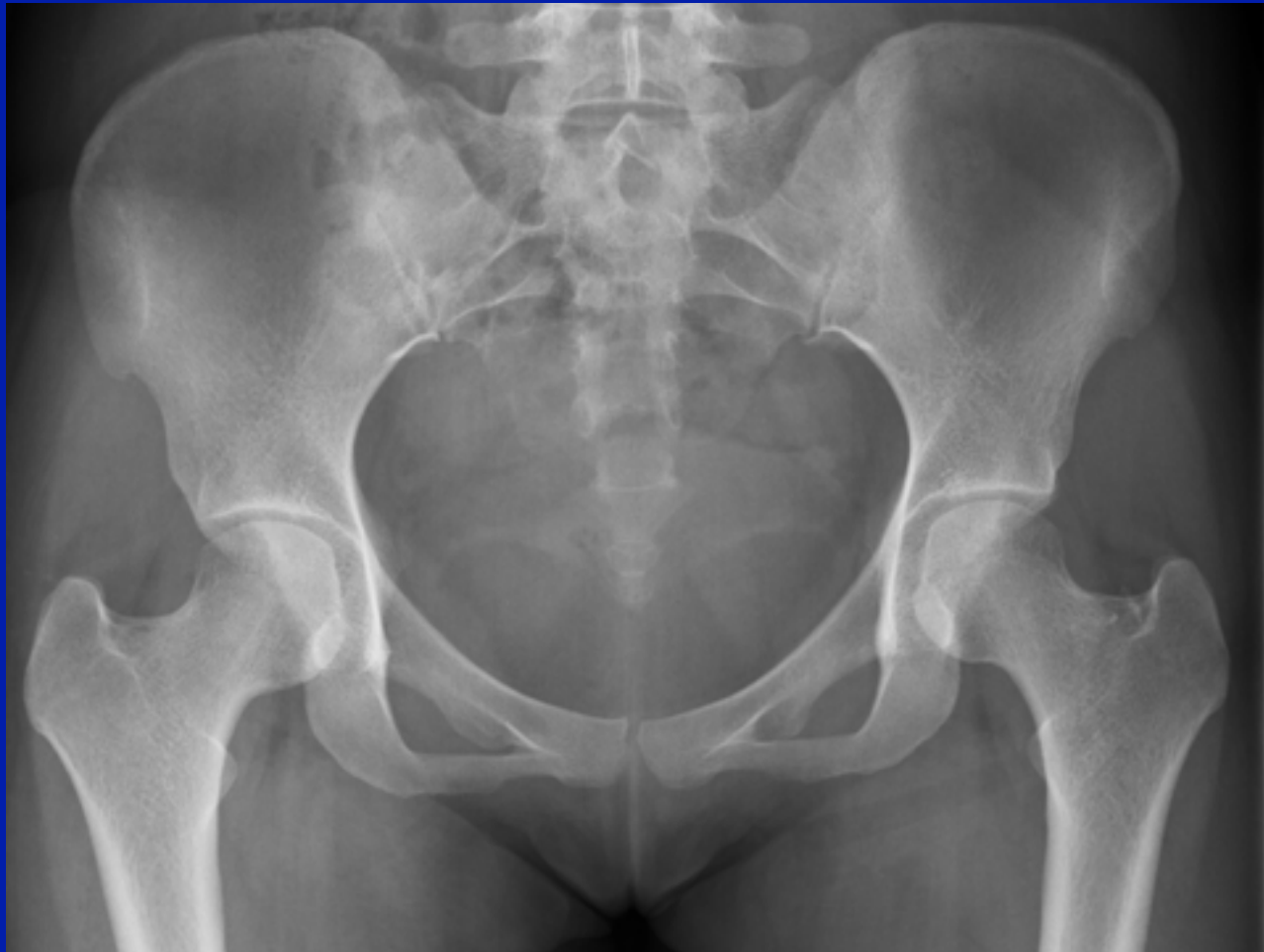F.A.I. + DEFORMITA' EXTRA-ARTICOLARE

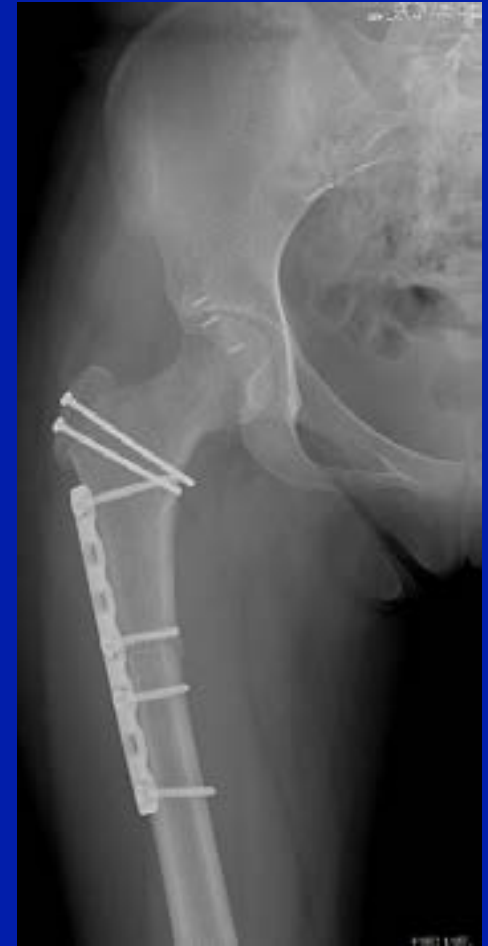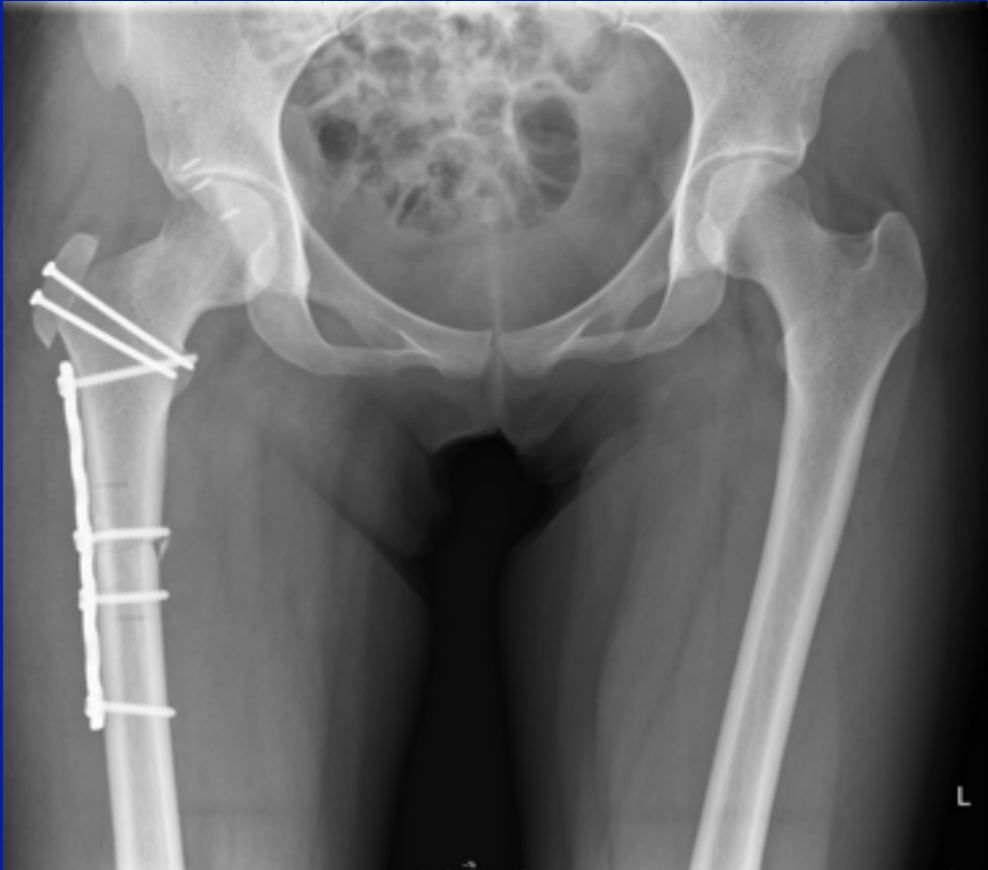
Conflitto antero-inferiore in valgismo





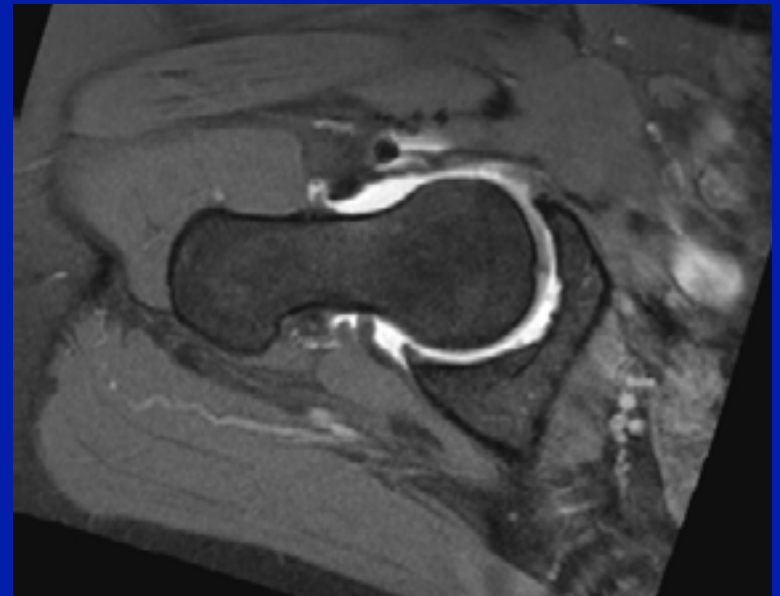
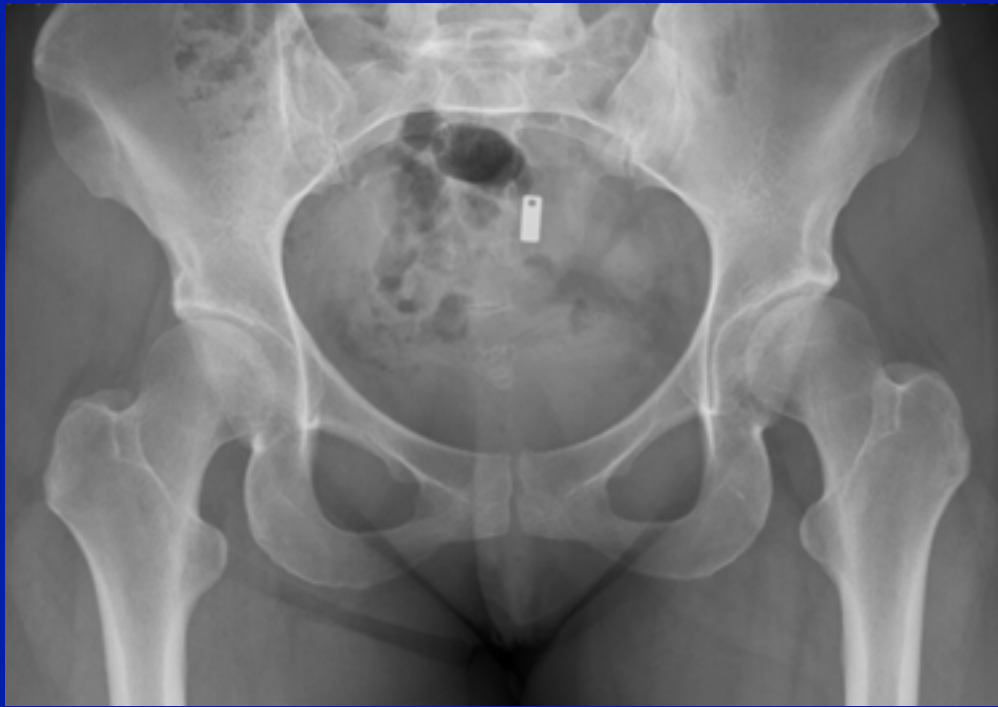


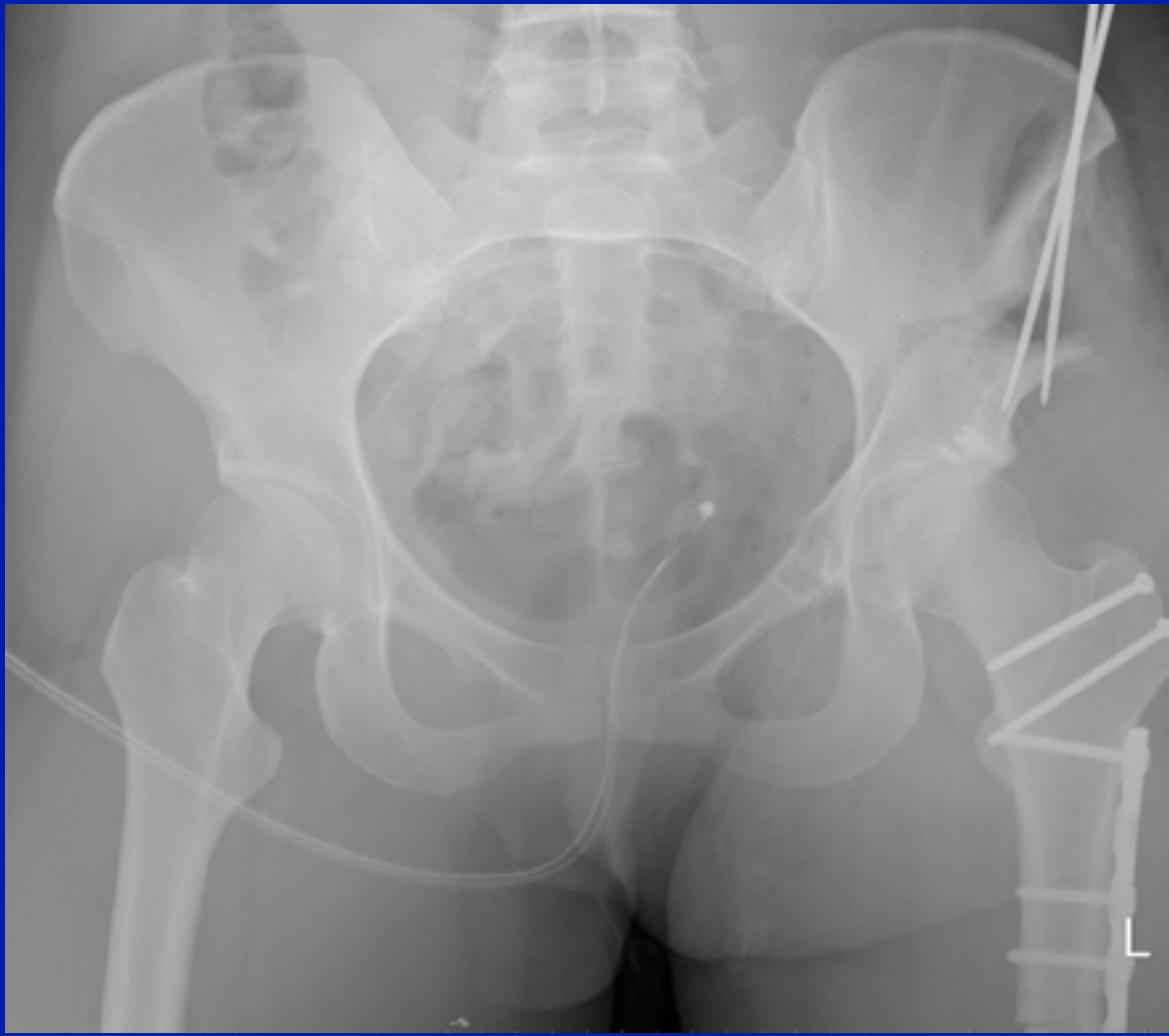
Retroversione acetabolare, antiversione 55° collo femorale,
dolore posteriore

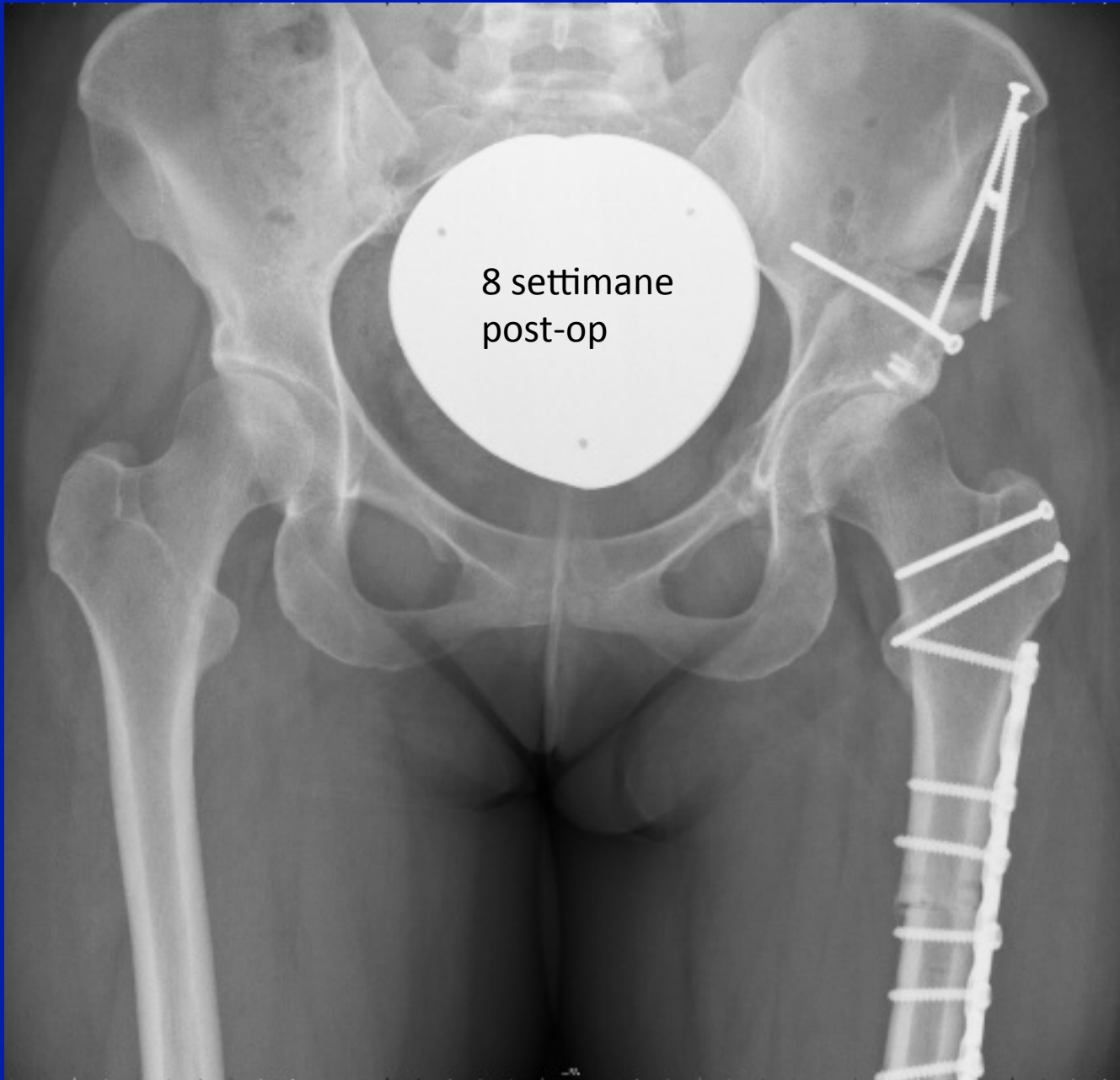

8 settimane
post-op

Esiti debridement artroscopico a sinistra: aumento del dolore e sensazione di instabilità







8 settimane
post-op

CONCLUSIONI

- La scelta del trattamento chirurgico del F.A.I. dipende dalla patologia presente (isolata o associata ad altre deformità)
- **F.A.I. ISOLATO** → artroscopia o chir. aperta (preferibile l'artroscopia)
- **F.A.I. + DEFORMITA' INTRA-ARTICOLARE**
→ lussazione chirurgica dell'anca
- **F.A.I. + DEFORMITA' EXTRA-ARTICOLARE**
→ lussazione chirurgica dell'anca / mini-open anteriore
→ correzione deformità (PAO, osteotomia femorale, ecc.)

GRAZIE